

HIPERTENSÃO INTRACRANIANA IDIOPÁTICA

Prof. Dr. Fernando Campos Gomes Pinto

Professor Livre-Docente da FMUSP

Chefe da Unidade de Hidrodinâmica Cerebral
do Grupo de Neurocirurgia Funcional do Hospital das Clínicas da FMUSP



Definição:

Hipertensão intracraniana idiopática (HII) ou hipertensão intracraniana benigna (HIB) ou pseudotumor cerebral (PTC) se caracteriza pelo **aumento da pressão intracraniana sem lesões intracranianas** que justifiquem o quadro. CID: **G 93.2**

Prevalência estimada:

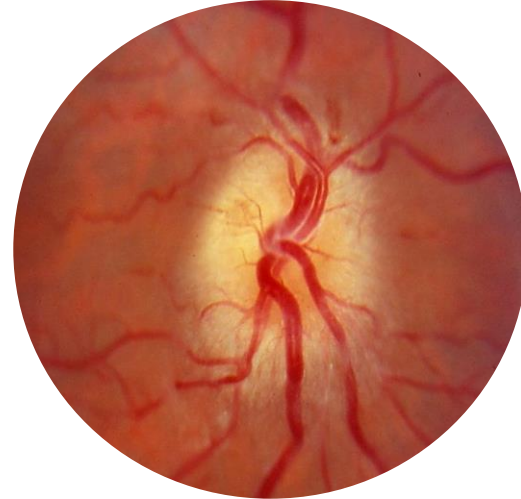- 1 a 2 casos / 100 mil na população geral
- **20 casos /100 mil** (mulher, idade fértil, sobrepeso)

Quadro clínico:

- **dor de cabeça** constante de forte intensidade
- tontura, náuseas e vômitos
- **alterações visuais**, como visão turva, pontos cegos ou visão dupla
- zumbido pulsátil no ouvido
- fístula líquórica espontânea

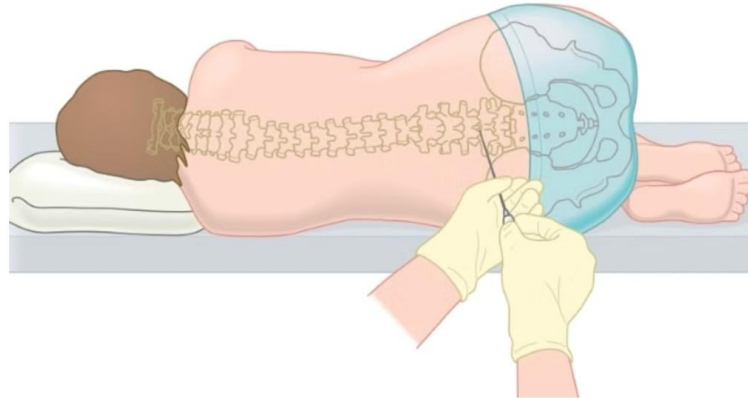
Exame físico:

- **papiledema**
- alteração do campo visual
- estrabismo
- fístula líquórica nasal




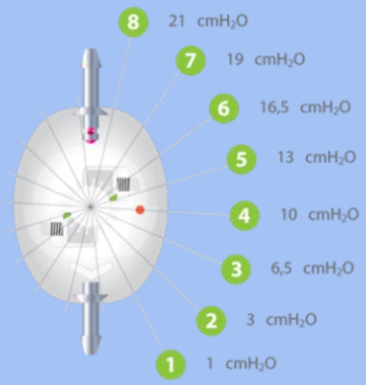
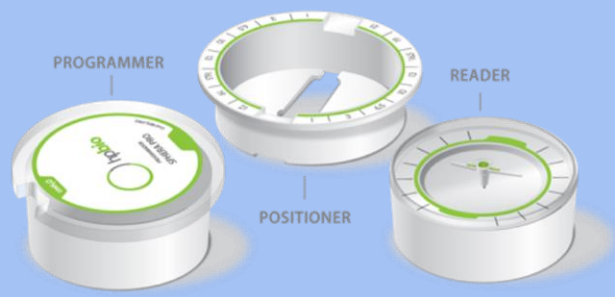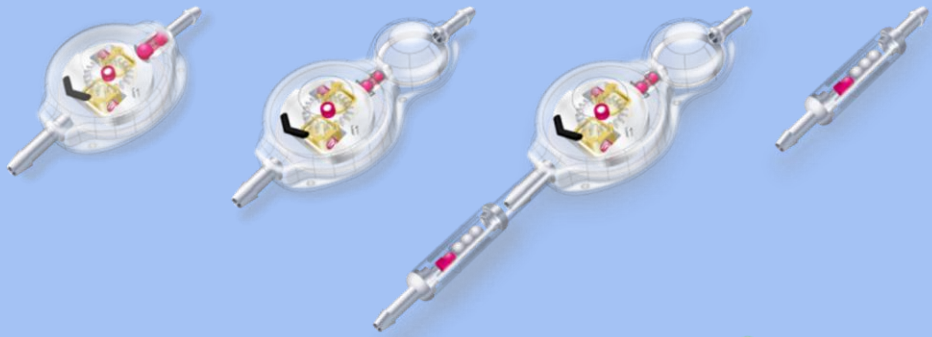
Exames atualmente disponíveis para o diagnóstico:

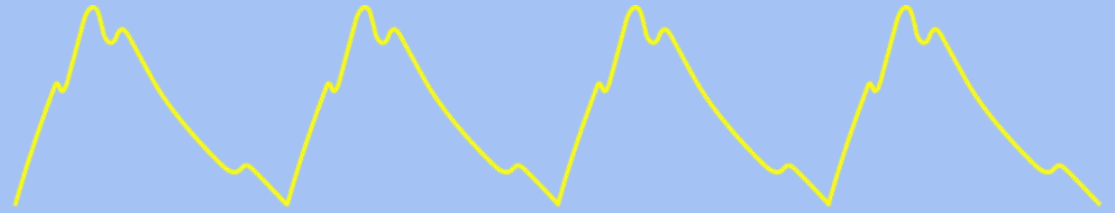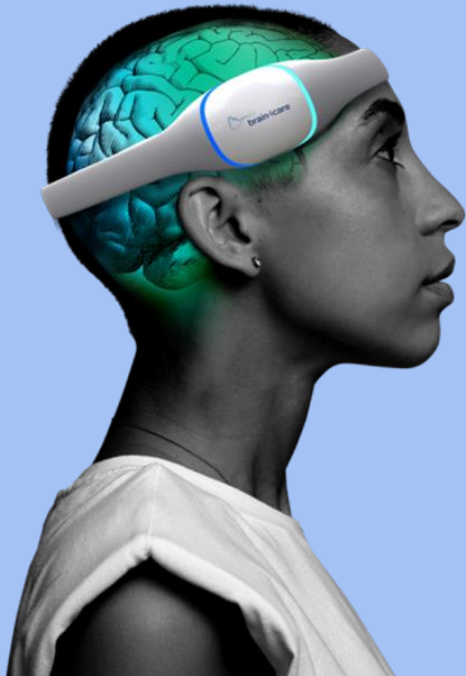- tomografia de crânio
- ressonância magnética de encéfalo
- angiografia cerebral
- punção liquórica lombar com manometria



Tratamento:

- redução do IMC
- medicamentos (acetazolamida e topiramato)
- fenestração da bainha do nervo óptico
- derivações liquóricas (DVP, DLP)
- implante de stent no seio venoso





Mendes GADS, Hayashi CY, Vilela GHF, Kido L, Teixeira MJ, Pinto FCG.
**Comparison of Noninvasive Measurements of Intracranial with Tap
Test Results in Patients with Idiopathic Normal Pressure Hydrocephalus.**
Neuropsychiatr Dis Treat. 2023 May 9;19:1127-1143.

Muito Obrigado!
@drfernandoneuro



Hydrocephalus Society
International Society for Hydrocephalus
and Cerebrospinal Fluid Disorders

WORLD CONGRESS
HYDROCEPHALUS 2026

31 July - 3 August, São Paulo, Brazil

hydrocephalus-meeting.com